

UNA HERRAMIENTA DE REPRODUCCIÓN EN LA CERDA: LA VISUALIZACIÓN POR ECOGRAFÍA DEL APARATO GENITAL (I)

Françoise Martinat-Botté

INRA. UMR85-Physiologie de la Reproduction et des Comportements (PRC) 37380 Nouzilly. Francia

Av. Tecnol. porc. V (5): 34 - 44

INTRODUCCIÓN

Desde 1983 se ha venido utilizando el ultrasonido para visualizar el tracto genital de las cerdas. Estos trabajos mostraban que la ecografía por vía externa permitía detectar la existencia o no de una gestación (Inaba et al., 1983 ; Botero et al., 1984). Desde la aparición de estos trabajos, las posibilidades de este método son más conocidas. Numerosos artículos científicos, síntesis y revisiones reagrupan los conocimientos adquiridos para realizar la exploración ecográfica del entorno genital e interpretar las imágenes en distintas situaciones fisiológicas y patológicas (Kähn, 1994 ; Martinat-Botté et al., 1998 ; Kauffold y Althouse, 2007).

En el caso de trastornos reproductivos en la cerda, uno de los deseos de los productores es poder disponer de herramientas fáciles de utilizar que les permitan conocer, en un momento dado, el estado fisiológico real de sus animales. La ecografía es una de esas herramientas. Una de sus aplicaciones más conocidas es la del control de la gestación y, así, se viene utilizando profusamente en las explotaciones

de ganado porcino. Existen otras aplicaciones que se hallan en fase de estudio o de desarrollo. En las tres partes en se encuentra dividido el trabajo que aquí presentamos haremos una síntesis de los distintos trabajos existentes al respecto.

1.- MARCAS ANATÓMICAS EN EL APARATO GENITAL, MODALIDADES DE EXAMEN E INTERPRETACIÓN DE LAS IMÁGENES ECOGRÁFICAS (Martinat-Botté et al., 1998)

1.a. Marcas anatómicas (Figura 1)

En las cerdas jóvenes, de unos 5 meses de edad, el útero se sitúa por detrás de la vejiga de la orina, a nivel de la sínfisis pelviana, entre la 1ª y la 3ª vértebra sacra. Se halla, por tanto, lejos de la pared abdominal, en una zona de difícil acceso. Cuando la cerda tiene ya más de 5 meses de edad, el aumento de las secreciones ováricas da lugar a un importante crecimiento del útero (Prunier, 1987). En este caso, los dos cuernos uterinos se colocan por delante de la

vejiga de la orina y a veces, incluso, sobre la misma. El útero queda situado a nivel de las vértebras sacras y es más fácilmente accesible.

En el caso de las cerdas multíparas, cíclicas o no cíclicas, el útero ocupa un mayor volumen y se desplaza más hacia adelante en la cavidad abdominal, hasta la 3^o o la 4^o vértebra lumbar. La masa uterina se encuentra, la mayoría de las veces, en contacto con la pared abdominal, por delante del borde cranial del muslo. En las cerdas grávidas, que se hallan en su 25^o día de gestación, la masa uterina puede llegar a nivel de la última vértebra torácica. En este caso, los cuernos uterinos se hallan en contacto con la pared abdominal en la región ventral.

Los ovarios, debido a su pequeño tamaño, tienen una localización restringida hallándose, en general, a nivel de la 6^o vértebra lumbar en la pared dorsal de la cavidad abdominal.

La movilidad de los cuernos uterinos y de los ovarios es muy importante en el caso de la cerda. Además, la posición del útero en el interior del animal no es, nunca, central.

1.b. Modalidades de examen

El examen ecográfico no necesita preparación alguna. La mayoría de las ecografías se realizan por vía externa utilizando un ecógrafo portátil o no. La vía rectal se utiliza, sobre todo, para visualizar los ovarios y controlar la ovulación (Soede et al., 1992 ; Weitze et al., 1989). Para llevar a cabo la ecografía por vía externa, las cerdas son inmovilizadas y la exploración se realiza con el animal de pie. Las sondas que se utilizan con más

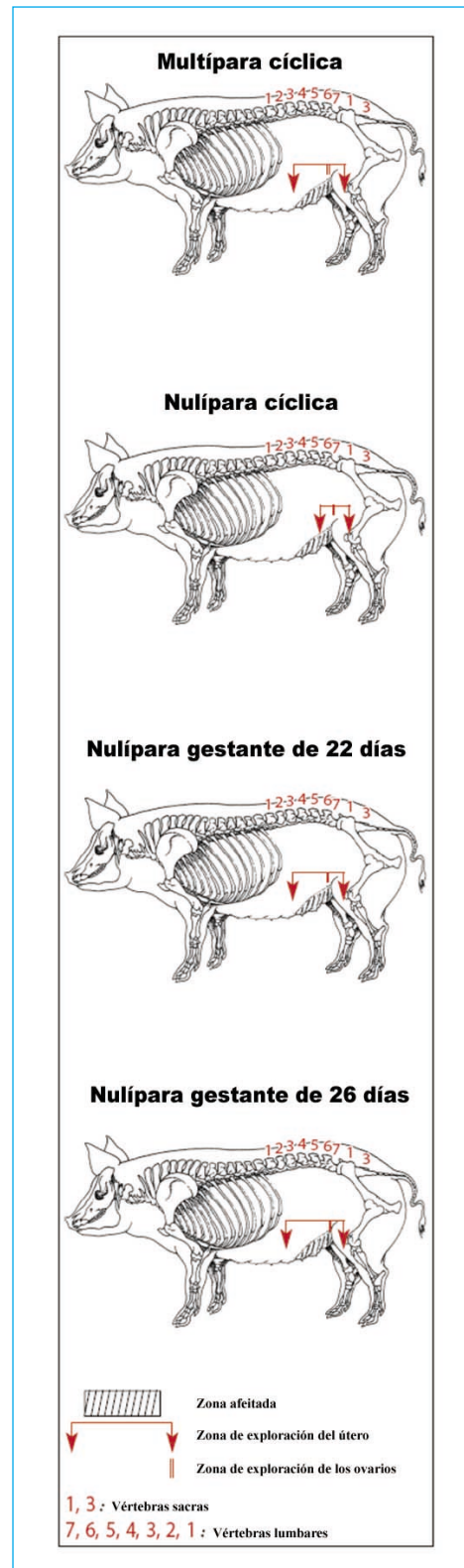


Figura 1. Zona de exploración por ecografía del útero y de los ovarios en función de las diferentes situaciones fisiológicas (Martinat-Botté et al., 1998)

frecuencia son las del tipo lineal, sectorial o convexo, aplicando unas frecuencias de 3.5 ó de 5 MHz. En las cerdas nulíparas, púberes o impúberes, la sonda se coloca en el pliegue del ano. Debido a que el útero se halla bastante profundo, ejerceremos una presión sobre la sonda. Hacia los seis meses de edad del animal, el útero se halla ya suficientemente desarrollado para poder ser visualizado sin tener que ejercer dicha presión. En las cerdas cíclicas o grávidas, la sonda se colocará, también, en el pliegue anal, por detrás de las mamas y se desplazará suavemente hacia la parte anterior del animal.

1.c. Interpretación de las imágenes ecográficas

La imagen que se obtiene en la pantalla del ecógrafo traduce la lectura de los tejidos situados bajo la parte exterior de la sonda. Los líquidos homogéneos aparecen en negro sobre la pantalla ya que éstos no son capaces de enviar ecos (ejemplo, el líquido amniótico o alantoideo que rodea el embrión). Debido al hecho de que los líquidos contienen partículas en suspensión, estas partículas dan lugar a manchas en la pantalla que aparecen más o menos ecógenas y móviles. Los tejidos blandos, como el útero, constituyen zonas ecógenas y se visualizan en la pantalla con un color gris más o menos claro según la densidad de dichos tejidos (Figura 2).

2.- EN EL MOMENTO DE LA PUBERTAD

La introducción de futuras reproductoras es una etapa crucial de-

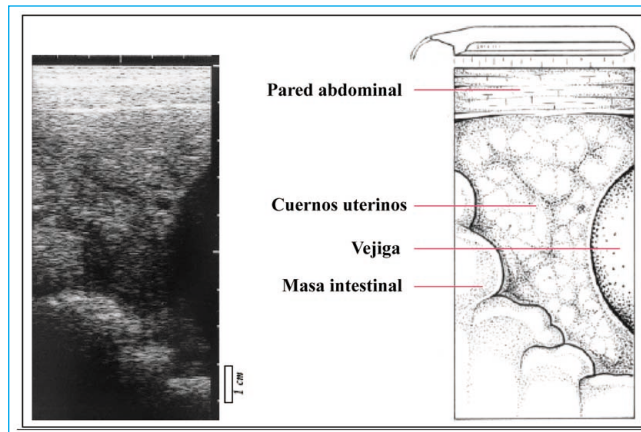


Figura 2. Ejemplo de imagen ecográfica obtenida con una sonda lineal de 5 MHz de frecuencia (Martinat-Botté et al., 1998)

bido a las connotaciones económicas subyacentes. En Francia, se trata de una fase muy delicada en las explotaciones porcinas ya que, cada año, entre el 8 y el 10 % de las cerdas nulíparas tienen que ser eliminadas antes de su primer parto (Boulot, 2002). Para conseguir la situación económica óptima, los animales deben ser precozmente introducidos en la reproducción, a los 230 días de edad (Dagorn et al., 1997 ; Babot et al., 2003). Sin embargo los desarrollos reproductivos de las cerdas se ven, en general, degradados cuando los animales son puestos en reproducción en su primer celo (Young y King, 1981). Las primeras manifestaciones del estro (inmovilidad al verraco o al hombre, signos vulvares etc.) determinan, clásicamente, la edad a que alcanzan la pubertad. Al menos, un 40 % de los productores de ganado porcino declaran controlar las entradas en celo en cuarentena (Boulot et al., 2005). Estos controles son muy costosos, en lo que se refiere a la mano de obra que demandan y a los "celos silenciosos", que suponen entre el 7 y el 20 % de los casos, que no pueden, así, ser detectados (Martinat-Botté et al., 2003).

2.a. Bases fisiológicas del desarrollo sexual

Camous et al. (1985) han definido 4 períodos en el curso del desarrollo sexual en las cerdas de raza Large White. El período 3, llamado de "activación" se sitúa alrededor del 3° y el 4° mes de edad. En este período, la secreción de LH se acelera y los niveles de FSH son muy elevados. Es en este período cuando los primeros folículos antrales aparecen en el ovario, segregando cada vez más estrógenos. Se inicia la fase de crecimiento de los ovarios y del útero. El último período, llamado de "espera" se extiende desde los 4-5 meses de edad hasta la aparición de la pubertad. Este período se caracteriza por una brusca caída de las secreciones de LH y de FSH como consecuencia del aumento de las secreciones ováricas. En esta fase, los cuernos uterinos suelen aparecer, normalmente, más desarrollados y vascularizados (Prunier et al., 1987). Parece ser que las condiciones ideales para la aparición de la pubertad se dan en las hembras de unos 5 meses de edad aunque no suelen aparecer, en ellas, los signos que indican el crecimiento pre-ovulatorio y la ovulación.. El origen de estos estímulos podría ser de tipo nervioso y/o su-

prarrenal lo que parece explicar el hecho de que un estrés intenso y breve puede provocar la aparición de la pubertad. El momento de aparición del período de "activación" y la duración del período de "espera" son muy variables y condicionan la precocidad sexual de las nulíparas.

2.b. Evolución de las imágenes ecográficas según el estado fisiológico del animal

En las cerdas nulíparas púberes el útero es, al menos, cuatro veces más pesado en comparación con el de las cerdas nulíparas impúberes (Martinat-Botté y Boulot, 2006a). Con el fin de determinar si los cambios en el volumen uterino en el momento de la pubertad podían ser visualizados por ecografía, se ha examinado el útero tres veces por semana en cerdas nulíparas de una edad de entre 4 y 6 meses. La ecografía ha sido realizada por vía externa con ayuda de una sonda lineal de 5 MHz. Todas las imágenes fueron registradas para ser, posteriormente, analizadas. Al final de esta experiencia, las cerdas objeto del estudio fueron sacrificadas para observar sus aparatos genitales. La pubertad aparece a los 178 ± 5 días de edad (Martinat-Botté et al., 2003).

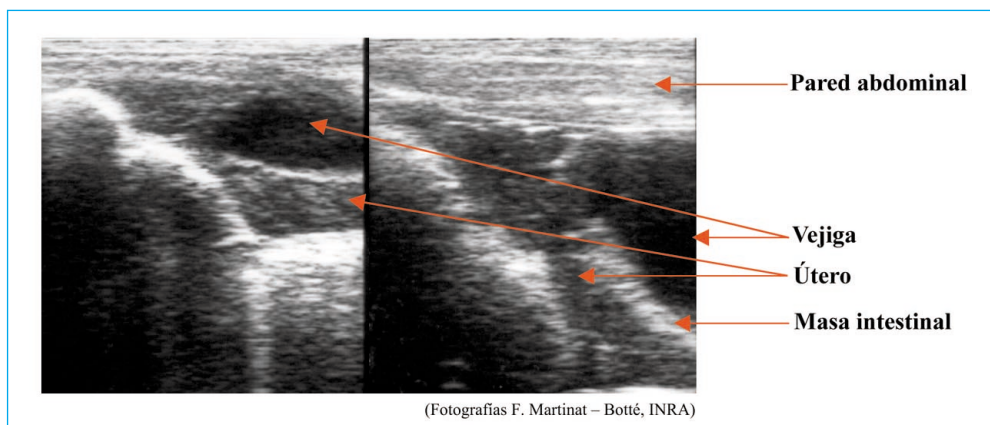


Figura 3. Imágenes ecográficas de cerdas nulíparas impúberes (por vía externa, sonda lineal de 5 MHz)

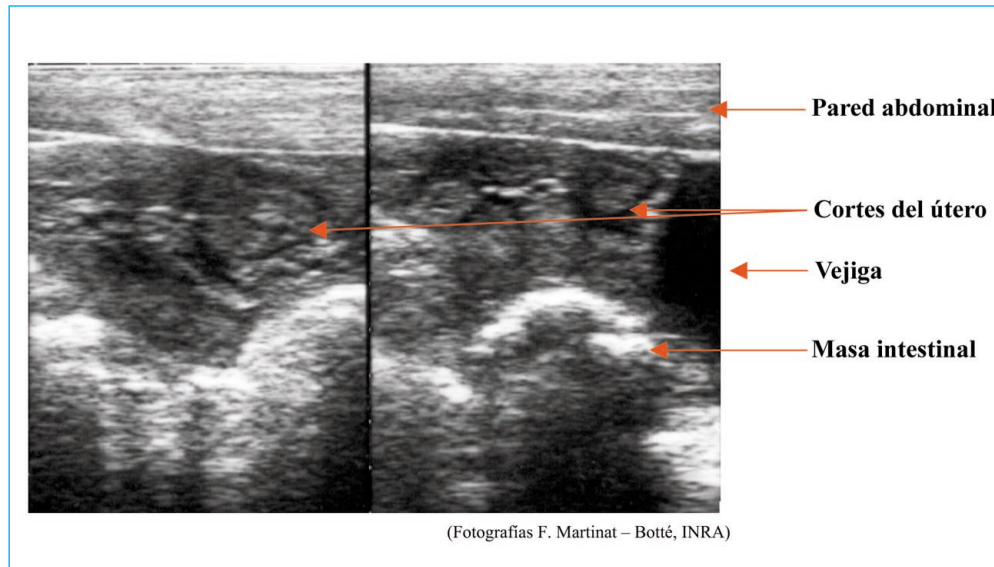


Figura 4. Imágenes ecográficas de cerdas nulíparas púberes (por vía externa, sonda lineal de 5 MHz)

En las cerdas nulíparas impúberes, el útero suele encontrarse en la parte superior de la imagen ecográfica, muy cerca de la vejiga de la orina y por detrás de las asas intestinales. Las imágenes

son más o menos oscuras y homogéneas (Figura 3). En las nulíparas que entrarían en pubertad al final de la experiencia, las imágenes ecográficas son similares a las de las nulíparas no púberes, hasta

TABLA 1. CRITERIOS DE DETERMINACIÓN DE LA PUBERTAD POST-MORTEM Y POR ECOGRAFÍA (MARTINAT BOTTÉ Y BOULOT, 2006a)

Estado	Observaciones post-mortem	Observaciones ecográficas
Infantil	Útero pequeño no vascularizado Ovarios lisos	No púberes: · Imágenes uterinas homogéneas · Ausencia de imágenes de los cuernos uterinos · Ovarios no visualizados
Impúber	Útero pequeño no vascularizado Folículos de 1-6 mm Ausencia de cuerpos lúteos	
Pre-púber	Úteros desarrollados Ausencia de cuerpos lúteos Folículos de 6-8 mm (pocos)	Púberes: · Imágenes uterinas heterogéneas · Imágenes de los cuernos uterinos netas · Ovarios visualizables a veces
Púber	Úteros bien desarrollados y vascularizados Folículos Cuerpos lúteos (recientes o recesivos)	

el día 170 de edad y, posteriormente, aparecen mucho más contrastadas. Se pueden visualizar cortes uterinos más o menos grandes (Figura 4). El cambio del aspecto de las imágenes se produce en todas las cerdas nulíparas púberes, entre 2 y 9 días antes de la observación del celo. En caso de una ovulación "silenciosa", la evolución de las imágenes es similar a la de las nulíparas púberes (Martinat-Botté et al., 2003 ; Kaufold et al., 2004).

2.c. Exactitud en el control de la pubertad

El control de la pubertad se basa en la observación de los cambios drásticos en el aspecto de las imágenes ecográficas (Tabla 1). Este

diagnóstico es fiable. La exactitud global obtenida con un ecógrafo portátil equipado con una sonda lineal es muy alta, mostrando una media del 97 % (Boulot et al., 2006), porcentaje comparable al obtenido cuando se trabaja con un material de calidad médica (Martinat-Botté et al., 2004).

2.d. Interés de la ecografía de la pubertad

El control de la pubertad se dirige, sobre todo, a las granjas porcinas que tienen problemas de comportamiento en las cerdas nulíparas. Estos controles permiten reducir los tiempos improductivos y mejorar los desarrollos de la reproducción por distintas vías (Tabla 2).

TABLA 2. VENTAJAS E INCONVENIENTES DEL CONTROL ECOGRÁFICO DE LA PUBERTAD (MARTINAT BOTTÉ Y BOULOT, 2006a)

Ventajas	Inconvenientes
Pedagógico (visual) y no invasivo	Formación específica necesaria. Aprendizaje largo si hay pocas cerdas controladas
Aplicaciones variadas de la sonda lineal: <i>medida del espesor de la capa de tocino dorsal, control de la gestación, etc.</i>	Sonda lineal recomendada
Herramienta de investigación y de análisis de comportamiento: <i>distinción entre problemas de pubertad (conducta sanitaria) y de manejo (detecciones, inseminaciones...)</i>	Aplicación delicada sobre nulíparas agrupadas
Detección de celos "silenciosos"	Número de celos indeterminable
Detección de anomalías: <i>eliminaciones precoces motivadas.</i>	
Detección de pubertades tardías: <i>revisión del comportamiento, tratamientos, eliminaciones motivadas...</i>	
Detección de la pubertad: <i>entrada en las verraqueras o tratamientos con progestágenos</i>	
·Agrupación de cerdas maduras	
·Grupos regulares según su conducta	
·Menos inseminaciones en el 1º ciclo	
·Mejor sincronización del celo	
·Mejores fertilidades y prolificidades	
Tratamientos hormonales razonados	
Detección de la pubertad precoz: ayuda a la selección	

La realización de un diagnóstico de la pubertad permite la utilización racional de tratamientos hormonales encaminados a inducir la pubertad en las cerdas de más edad (7 meses y más). La inducción de la pubertad hacia el 7º mes de edad en cerdas nulíparas impúberes controladas por ecografía, se lleva a cabo inyectándolas 400 UI de eCG y 200 UI de hCG (PG600®, Intervet). El paso del estado impúber al de púber es drástico y brutal. En los 3 días siguientes,

las imágenes uterinas cambian en todas las cerdas tratadas. Se puede observar, en el 95 % de las hembras tratadas, un celo entre 3 y 5 días después de las inyecciones. La respuesta ovárica es más intensa que en las cerdas testigo. En la 2ª vuelta al celo, el porcentaje de cerdas cíclicas, el intervalo entre el 1er y el 2º estro y la tasa de ovulación son similares entre los animales del lote experimental y los del lote testigo (Martinat-Botté et al., 2006b).

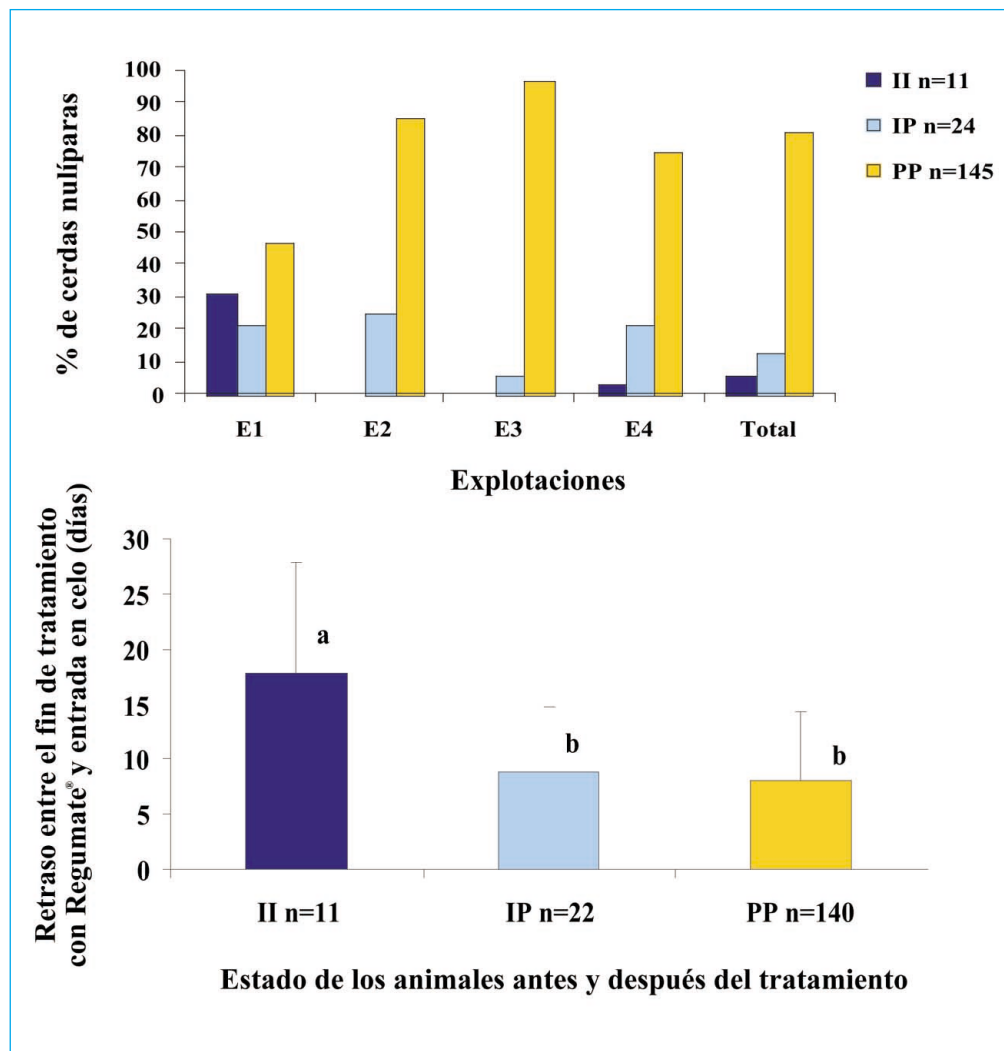


Figura 5. Desarrollos de las hembras según su variación de estado en el curso de un tratamiento con Regumate® en las 4 explotaciones: distribución y retrasos medios de la entrada en celo (Boulot et al., 2006). II: cerdas nulíparas que no alcanzan la pubertad. IP: cerdas nulíparas que alcanzan la pubertad durante el tratamiento. PP: cerdas nulíparas púberes el día del inicio del tratamiento.

La ecografía aparece, también, como una herramienta de investigación para analizar los problemas de fertilidad. Boulot et al. (2006) han realizado controles en cuatro explotaciones porcinas de nacimiento-engorde escogidas en razón de la existencia de problemas persistentes de entrada de las cerdas nulíparas en reproducción (celos discretos, fertilidad baja...). Los controles se efectuaron en distintos momentos entre los 6 meses de edad de los animales y la primera inseminación: en cuarentena, en las verraqueras y antes y después de la aplicación de un tratamiento con progestágenos (Regumate®, Janssen). Es interesante señalar que la utilización de ecografías permite observar importantes variaciones entre grupos y entre explotaciones en lo que se refiere a la tasa de cerdas nulíparas púberes (menos del 50 % en 2 de estas explotacio-

nes a los 210 días de edad). Globalmente, el 20 % de las cerdas nulíparas son impúberes al inicio del tratamiento con progestágenos, observándose importantes variaciones según las distintas explotaciones (Figura 5). Por otra parte al final del tratamiento, el 6 % de las cerdas siguen siendo impúberes y la aparición del celo en ellas se retrasa de una forma considerable (18 días de media). El 14 % de las cerdas nulíparas entran en la pubertad al final de la experiencia. De ellas, el 60 % muestran un celo en menos de 7 días (Figura 5) siendo inseminadas en su primer ciclo (Boulot et al., 2006). Estas observaciones ilustran los riesgos inherentes a la aplicación de un tratamiento de progestágenos en cerdas impúberes. Los riesgos de los celos retrasados desorganizan el comportamiento de los animales en una explotación.



En la segunda parte de este trabajo, la autora Françoise Martinat-Botté, abordará “el momento del celo y de la ovulación y seguimiento de la gestación”, y en la tercera parte se tratará “detección de ciertas patologías junto con la conclusiones”.